

Der Praxisfall: Anpassung einer „Feuchten Kammer“

Anamnese

Eine 42-jährige Frau stellt sich aufgrund einer Empfehlung der Abteilung „Tumorbiologie“ der Uniklinik Freiburg vor. Die Patientin klagte über ein sehr ausgeprägtes trockenes Auge und eine stark erhöhte Blendempfindlichkeit. Das trockene Auge war so massiv ausgeprägt, dass die Patientin etwa alle drei Minuten Tränenersatzmitteln tropfen musste.

Die Patientin litt an einer akuten myeloischen Leukämie (AML), die zunächst mit einer Chemotherapie behandelt worden ist. Zwei Wochen vor ihrem oben genannten Besuch musste sie sich einer Stammzelltransplantation unterziehen. Weiterhin gab die Patientin an, im Laufe der Tumorerkrankung an einer Entzündung der Tränendrüse (Dakryoadenitis) laboriert zu haben, die bereits vor der Chemotherapie bestanden hatte.

Die medikamentöse Therapie der AML bestand in der Gabe von Zytostatika in Kombination mit Cortison. Zur Vorbereitung der Stammzelltransplantation wurde die Patientin mit Busulfan behandelt. Zur Linderung des trockenen Auges nahm die Patientin regelmäßig künstliche Augentropfen (Polyvinylalkohol).

Befunde

Eine optometrische Untersuchung von Tumorpatienten nach einer Stammzelltransplantation außerhalb der Klinik ist nur möglich, wenn die Patienten ein stabiles Immunsystem haben, andernfalls finden die Untersuchungen in der Klinik statt. Der Optometrist muss zum Zeitpunkt der Untersuchung gesund sein; er darf innerhalb der letzten drei Wochen keine Erkältung gehabt haben.

Die subjektive Refraktionsbestimmung, die wegen des trockenen Auges und dem damit verbundenen regelmäßigen Tropfen von künstlicher Tränenflüssigkeit erschwert war, ergab im vorliegenden Fall folgende Werte:

R: sph $-4,75$ cyl $+0,5$ A 10° Vcc $0,7$

L: sph $-3,25$ cyl $+0,75$ A 170° Vcc $0,7$

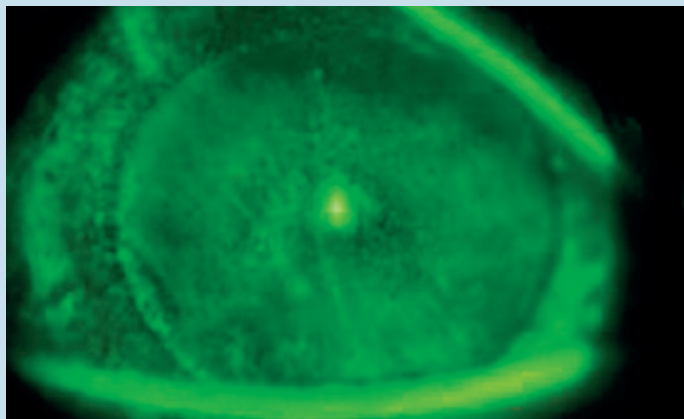


Abb. 1: Fluoreszeindarstellung der Augenoberfläche und des Tränenfilms.

Die Linse war deutlich getrübt; mit der Spaltlampe war eine hintere subkapsuläre Katarakt nachweisbar, die zu einem späteren Zeitpunkt operativ entfernt werden musste.

Diagnose

Die Patientin litt an einem trockenen Auge mit schwerem Verlauf, das auf eine Schädigung der Tränendrüse als Folge einer Dakryoadenitis zurückzuführen war. Die Tränendrüsenentzündung kann durch die AML, an der die Patientin litt, hervorgerufen worden sein.

Die Linsentrübung ist wahrscheinlich die Ursache für die erhöhte Blendempfindlichkeit. Eine hintere subkapsuläre Katarakt gilt als häufige okuläre Komplikation bei systemischer Anwendung von Cortisonen.

Behandlung

Die Patientin erhielt eine Fernbrille mit Kunststoffgläsern. Zur Linderung der erhöhten Blendempfindlichkeit wurden phototrope Gläser empfohlen; möglich sind auch konstante Tönungen. Die Empfehlung orientiert sich immer an der individuellen Krankengeschichte.

Zur Verbesserung der Symptome des trockenen Auges und zur Reduzierung der Menge der zu verabreichenden künstlichen Tränenflüssigkeit wurde im vorliegenden Fall die Anpassung einer „Feuchten Kammer“ empfohlen. Hierbei handelt es sich um eine Kunststofffassung, auf deren Rückseite Plattenmaterial aus Kunststoff aufgeklebt wird. Dieser Kunststoff wird individuell anatomisch dem Kundengesicht angepasst, sodass beim Tragen der Brille, hinter den Gläsern, ein feuchtes Niveau entsteht. Durch diese Art „Schwimmbrillensystem“ wird ein Verdunsten vermieden.

Nachdem die richtige Fassung gefunden und angepasst wurde, werden die Abstände der Fassung zum Orbitalrand ermittelt. Diese Maße sind für das Aufkitten der Kammer in der Werkstatt und die anatomische Anpassung wichtig. Nach der Verglasung der Fassung wird das 1 mm dicke Plattenmaterial aufgeklebt. Für den Abholtermin sollte der Kunde eine Stunde Zeit haben. Während dieser Zeit setzt der Kunde die Brille immer wieder auf und ab; überschüssiges Material wird mit einem Seitenschneider abgetragen; die Ränder der Kammer werden mit einer Feile abgerundet, sodass ein bequemer Sitz auf der Nase und ein eng anliegender Verlauf der Kammer an der Orbita gewährleistet sind.

Die wichtigste Eigenschaft muss neben dem guten und bequemen Sitz auf der Nase und der anatomische Anpassbarkeit hinter den Ohren auch die Kittbarkeit des Materials sein. Alle mit einer „Feuchten Kammer“ versorgten Kunden sind beim Abholen der Brille sehr überrascht wie dezent die angepasste Kammer aussieht. Aus der Ferne ist das helle Material fast



Abb. 2: „Feuchte Kammer“ vor der Anpassung.



Abb. 3: „Feuchte Kammer“ nach der individuellen Anpassung.

unsichtbar. Sollte sich nach einer gewissen Zeit eine andere Refraktion einstellen, ist die angepasste „Feuchte Kammer“ immer wieder neu verglasbar.

Über einen Kostenvoranschlag an die Krankenkasse wird die Kostenübernahme geklärt. Nicht immer wird der gesamte Betrag übernommen; in diesen Fällen gibt es die Möglichkeit, die Leukämienstiftung um finanzielle Unterstützung zu bitten.

Diskussion

Die akute myeloische Leukämie ist eine Form der Leukämie, bei der myeloische Zellen (Vorstufen der weißen Blutkörperchen) sich ungehemmt im Knochenmark vermehren. Die normale Blutbildung wird hierdurch verdrängt. Es gelangen funktionsunfähige weiße Blutkörperchen (Leukozyten) ins Blut, welche sich in verschiedenen Organen absiedeln. Da die Zahl der roten Blutkörperchen erniedrigt ist (Anämie), leiden die Patienten unter Sauerstoffmangel. Aufgrund der Anämie kommt es oft zu Müdigkeit, Schwäche und Kurzatmigkeit bei körperlicher Anstrengung. Oft neigen die Patienten auch an Hämatomen, Blutungen und Thrombosen, da die Zahl der Blutplättchen erniedrigt ist.

Bei bis zu 70 Prozent aller Leukämiepatienten können die Orbita, Konjunktiva, Uvea und die Retina betroffen sein. Die Bindehaut zeigt häufig ein lachsfarbiges Aussehen. Infiltrationen der übermäßig produzierten Leukozyten können zu einem Exophthalmus, Ptosis und Augenbewegungsstörungen mit Doppelbildern führen. Leukozyten können in die Tränendrüse eindringen, wodurch diese geschädigt werden kann.

Die Vorbehandlung, die für die Stammzelltransplantation erforderlich ist, kann ebenfalls ein trockenes Auge verursachen. Hierbei werden Chemotherapeutika verabreicht, die als Nebenwirkungen Schäden an Schleimhäuten verursachen. Bei vielen so behandelten Patienten werden diese Medikamente von der Tränendrüse in den Tränenfilm abgeschieden, sodass die Bindehaut durch diese Therapie geschädigt werden kann. Weiterhin kommt häufig eine Ganzkörperbestrahlung zum Einsatz, von der auch der Kopfbereich betroffen sein kann. Auch durch die Bestrahlung können Schleimhäute geschädigt werden. Im Bereich der Bindehaut ist ein Verlust von mizinproduzierenden Becherzellen nicht auszuschließen, wodurch ein trockenes Auge begünstigt wird.

Fazit

Aus der Sicht der versorgten Kunden erwies sich die Anpassung der „Feuchten Kammer“ als große Steigerung der Lebensqualität und Linderung der Therapienebenwirkungen. Hervorzuheben ist dabei die sensible Durchführung der Anamnese und der Augenglasbestimmung; so sollten kurze Pausen eingelegt werden, um durch Tropfen von Tränenersatzmitteln das Messergebnis zu optimieren. ■

Randy Freitag, EurOptom

Anzeige

Signal Iduna

Anzeige 1/4 hoch

102 x 141