

Der Praxisfall: Optometrische Augenglasbestimmung bei Diabetischer Retinopathie

Anamnese

Eine 78-jährige Frau stellt sich aufgrund einer Empfehlung eines niedergelassenen Ophthalmologen vor. Die Patientin leidet seit vielen Jahrzehnten an Diabetes mellitus. Die Allgemeinerkrankung hat ihre Sehleistung schon so reduziert, dass sie auf fremde Hilfe angewiesen ist. Sie kann keine Kontoauszüge mehr lesen und die Überschriften der „Badischen Zeitung“ können nur schwer buchstabiert werden. Selbst das Einkaufen fällt ihr schwer. Die Lebensmittelhersteller sind verpflichtet alle Inhaltsstoffe zu dokumentieren. Jedoch können die vielen Informationen auf der kleinen Verpackung nicht mehr erkannt werden. Die neue moderne Waschmaschine wird von den Familienmitgliedern für sie bedient. Sichtlich erschöpft stellt sie die Frage: „Kann man mir noch helfen?“

Befunde

Bei der optometrischen Untersuchung konnten eine ausgeprägte Ptosis und zahlreiche Xantelasmen ermittelt werden. Die Funduskopie zeigt Cotton-wool-Herde, Intraretinale mikrovaskuläre Anomalien (IRMA), Neovaskularisationen auf der Papille und der Peripherie.

Mit der durchgeführten Lasertherapie sollte die Rückbildung der Neovaskularisation erreicht und ein fortschreitender Sehverlust verhindert werden.

Die subjektive Refraktion ergab folgende Werte:

F. R sph +1,50 cyl +0,50 A 110° Vcc 0,08 Add. 3,0

L sph +0,50 cyl +0,75 A 28° Vcc 0,15 Add. 3,0 Vcc Nähe 0,1

Die Laborwerte zeigen sowohl für den aktuellen Blutzuckerspiegel (GLIS), als auch bei dem Langzeitblutzuckerwert (HbA1c) die diabetische Stoffwechsellage.

GLIS	156 mg/dl	Norm: 60-100 mg/dl
		Glucose im Serum
HbA1c (HPLC)	7,9 %	Norm: 4-6%

Im vergangenen Jahr wurde ihr die rechte große Fußzehe wegen einer Gangrän (Gewebsuntergang aufgrund von Durchblutungsstörungen) entfernt. Um das Gleichgewicht zu behalten benutzt die Kundin seither einen Stock.

Diagnose

Die Patientin leidet an einem Diabetes mellitus (Zuckerkrankheit).

Behandlung

Die Kundin erhielt eine Fern- und Lesebrille. Diese beiden Brillen sind für den mobilen Einsatz gedacht. Sie wurden ergänzt durch ein kleines elektronisches Lesegerät eMag 43, was sich durch seine leichte Bedienbarkeit und einen hervorragenden Kontrast hervorhebt.

Ein elektronisches Lesegerät Videomatic LUX, mit einem 22" W TFT Monitor, wurde für den häuslichen Einsatz angepasst. Die Lesebrille wurde auf den Arbeitsabstand mit den Lesegeräten abgestimmt.

Der Leidensdruck beim Fernsehen wurde durch die MaxTV Lupenbrille reduziert. Für Notizen, wie Einkaufszettel und Telefonnummern, schenkten wir der Kundin einen dicken schwarzen Filzstift.

Je nach Stadium und Ausprägungsgrad der Erkrankung sind verschiedene Maßnahmen notwendig. Hier sind vor allem eine ausgewogene Vollwerternährung mit mehreren kleinen Mahlzeiten, eine entsprechende Lebensweise und orale bzw. parenterale Antidiabetika zu nennen. Die schulmedizinische Therapie kann, unter Umständen, mit einer begleitenden Versorgung durch einen Heilpraktiker unterstützt werden.

Diskussion

Der Schweregrad der Proliferativen Diabetischen Retinopathie (PDR) hängt von der Größe des mit Neovaskularisationen bedeckten Gebiets im Vergleich zur Papillengröße ab.

Die zahlreichen Spuren der Lasertherapie sind als ausgeprägte Narben und somit auch in der Perimetrie als eine entsprechende Gesichtsfeldeinschränkung erkennbar.

Bei der Betreuung von Diabetikern ist nach den entsprechenden Laborwerten zu fragen. Schwanken die Werte, so können

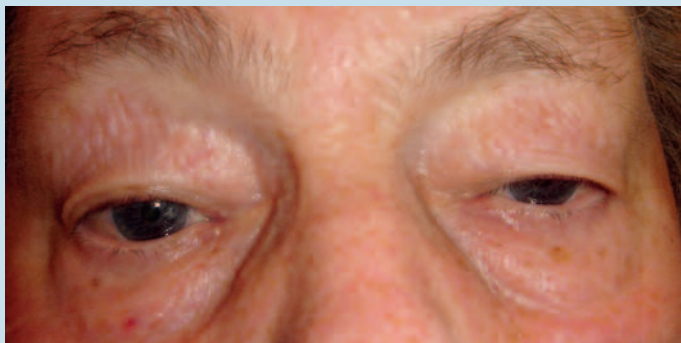

Abb. 1: Ptosis des linken Oberlids durch Diabetes mellitus.

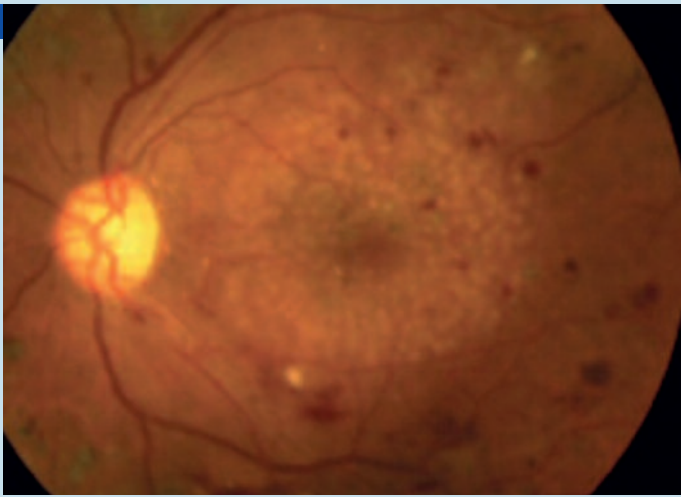


Abb. 2: Fundusherde nach Laserkoagulation.

sich die subjektiven Messwerte ebenfalls ändern. Die Praxis zeigt, dass bei einem Anstieg des Blutzuckerspiegels mit einer induzierten Myopie zu rechnen ist. Normalisieren sich die Laborwerte wieder, verringert sich die induzierte Myopie. Wichtig ist das Gespräch mit dem Kunden. Dabei muss ein Bewusstsein für gut eingestellte Laborwerte und einen daraus resultierenden Visus geweckt werden. In Zusammenarbeit mit dem Sehbehinderten Verein Freiburg konnten verschiedene Alltagshelfer vermittelt werden.

Als Beispiele sind eine sprechende Armbanduhr und kleine rote Plastikpunkte zu nennen. Diese selbstklebenden, erhabenen Punkte können für die bessere Bedienung der Waschmaschine genutzt werden. Die häufig verwendeten Programme werden damit markiert und können so schneller gefunden werden.

Hervorzuheben ist, dass bei allen Anpassterminen ein Angehöriger der Kundin mit dabei war. So ist für das Verständnis über die Erkrankung in der Familie, aber auch für die Unterstützung in den entsprechenden Situationen gesorgt.

Der Diabetes mellitus ist eine chronisch verlaufende Stoffwechselerkrankung, bei der ein absoluter oder relativer Insulinmangel besteht. Die Folge ist eine chronisch verlaufende Stoffwechselerkrankung, bei der ein absoluter oder relativer Insulinmangel besteht. Die Folgen sind vor allem Störungen im Kohlenhydratstoffwechsel, aber auch im Fett- und Eiweißstoffwechsel. Man schätzt die Zahl der Erkrankungen heute auf drei bis fünf Prozent der Bevölkerung. Dabei ist die Anzahl der unentdeckten Diabetiker noch nicht mit berücksichtigt. Häufig wird die Verdachtsdiagnose durch Veränderungen am Auge gestellt. Liegt eine familiäre Belastung vor, ist die Wahrscheinlichkeit an Diabetes zu erkranken erhöht. Allerdings liegt kein einfacher Erbgang vor, sondern es sind mehrere Gene beteiligt.

Man unterscheidet im Wesentlichen zwei Diabetes mellitus Typen.

Diabetes Typ 1: bricht meist vor dem 40. Lebensjahr, oft schon bei Kindern und Jugendlichen aus. Es herrscht ein absoluter Insulinmangel. Der Erkrankung liegt überwiegend ein Autoimmunes geschehen zugrunde, das multifaktorielle Ursachen hat. Genetische Disposition und Umweltfaktoren können gleichermaßen ursächlich sein. Auch vorausgegangene Viruserkrankungen sind mögliche Auslöser. Der Insulinmangel erfolgt beim Jugendlichen meist innerhalb kurzer Zeit, im höheren Alter auch langsam. Die Patienten sind auf das tägliche Spritzen von Insulin angewiesen.

Diabetes Typ 2: tritt vor allem im höheren Lebensalter auf, allerdings können auch adipöse Kinder betroffen sein. Von ein-

eigenen Zwillingen erkranken mehr als 90 Prozent der Geschwister an Diabetes. Damit ergibt sich eine deutlich höhere Wahrscheinlichkeit der Vererbung als bei Typ 1. Jedoch spielen als Realisierungsfaktoren Übergewicht und Bewegungsarmut eine wichtige Rolle. Die Krankheit entwickelt sich langsam. Ursache ist eine verminderte Insulinempfindlichkeit der Zellen und ein daraus resultierender relativer Insulinmangel. Damit ist gemeint, dass in den Zellmembranen der Körperzellen weniger Insulinrezeptoren vorhanden sind als bei gesunden Menschen. Das im Blut vorhandene Insulin kann nicht im ausreichenden Maße an die Insulinrezeptoren andocken. In der Folge gelangt die Glukose aus dem Blut nicht in die Zellen. Der Blutzuckerspiegel steigt (Hyperglykämie).

Als Folge einer Hyperglykämie, kommt es zu einer erhöhten Ausscheidung von Zucker im Harn (Glukosurie). Mit der erhöhten Ausscheidung der überschüssigen Glukose wird in den Nieren auch vermehrt Wasser ausgeschieden, so dass es zu gesteigertem Durst (Polydipsie) und zu vermehrter Harnmenge (Polyurie) kommt. Wird nicht ausreichend getrunken, können sich Austrocknungszeichen (Exsikkose) einstellen.

Die gefährdetsten Organe sind: die Augen (Erblindung), Nieren (Nierenversagen), Herz (stummer Herzinfarkt), Nerven (Polyneuropathien), Gehirn (Schlaganfall) und die Füße. Bei der Verdachtsanamnese sollte nach: Sehstörungen, Juckreiz, rezidivierenden Infekten, Gewichtsabnahme, Polyurie und Polydipsie gefragt werden.

Zu den okulären Komplikationen gehören: Retinopathie, vermehrte Irstransillumination, Xantelasmen, Rubeosis iridis, Neovaskularisationsglaukom, Katarakt, Ptosis, Augenmuskelparesen, reduzierte Hornhautsensibilität, Dakryozystitis und Refraktionsschwankungen

Fazit

Aufgrund der Laserkoagulation der Retina konnte das Fortschreiten der proliferativen diabetischen Retinopathie vorerst verhindert werden. Durch die Versorgung mit einem stationären und mobilen elektronischen Lesegerät, unterstützt durch die Lesebrille, wurde ein echtes Lesen und Schreiben wieder hergestellt. Des Weiteren versorgten wir die Kundin mit einer Kantenfilterseitenschutzbrille und einer Lupenbrille zum Fernsehen. Die finanzielle Unterstützung wurde mittels Kostenvoranschlag an die Krankenkasse abgeklärt. Hervorzuheben ist dabei die konstruktive Zusammenarbeit mit dem Hausarzt, dem Internisten und dem spezialisierten Ophthalmologen.

In den letzten Jahren wurden in der Medizintechnik und in der Entwicklung neuer Vergrößernder Sehhilfen große Fortschritte erzielt. Damit konnten die Grenzen der Selbstständigkeit für sehbehinderten Menschen deutlich verschoben werden. ■

Randy Freitag, EurOptom, Freiburg

Die DOZ veröffentlicht unter der Rubrik Optometrie Beiträge, die vom Wissenschaftlichen Beirat der DOZ begutachtet, auf ihre fachwissenschaftliche Tragfähigkeit überprüft und freigegeben wurden. Nähere Auskünfte erteilt Dr. Andreas Berke (andreas_berke@yahoo.de) oder die Chefredaktion unter hoeckmann@doz-verlag.de